Die Behandlung des tiefen Bisses

*

INAUGURAL-DISSERTATION

zur

Erlangung der Doktorwürde der Zahnheilkunde

der

hohen medizinischen Fakultät

der

Friedrich-Alexanders-Universität Erlangen,

vorgelegt von

MAX OTTO MOOG

Zahnarzt aus Zweibrücken

Tag der mündlichen Prüfung: 19. Dezember 1929

ERLANGEN 1929

Referent:

Prof. Dr. H. Chr. Greve

Dekan der Fakultät: Prof. Dr. Wintz

R. UNIV.
BIBLIOTHEEK
LEIDEN

Buchdruckerei L. Simon in Darmstadt

Bevor die Behandlung des „tiefen Bisses“ erörtert wird, ist es nötig, die verschiedenen Variationen und charakteristischen Merkmale, sowie den Begriff „tiefen Biß“ allgemein zu kennzeichnen.

Auf die Variationen, d. h. die Einteilung der Arten des tiefen Bisses in Klassen, wird an späterer Stelle eingegangen.

Zunächst zum tiefen Biß als Begriff allgemein: Als tiefen Biß oder Deckbiß bezeichnet man ein starkes Ueberbeißen der oberen Frontzähne über die labiale Fläche der unteren Frontzähne, sodaß diese in schweren Fällen fast ganz, bisweilen ganz verdeckt werden. (Abb. 1.)



Abb. 1.

Die verschiedenen Formen des tiefen Bisses nach Wannenmacher.

Diese Definition wäre zutreffend für den eigentlichen tiefen Biß, er hätte also die Veränderung nur in einer Ebene, der Horizontalen, und könnte als tiefgreifender Scherenbiß bezeichnet werden.

Nach Wannenmacher sind dies die häufigsten Fälle. Sie kommen jedoch dem Orthodonten sehr wenig zur Behandlung, da sie vom Besitzer in der Jugend weder kosmetisch noch funktionell störend empfunden werden.

Weit unangenehmer ist dagegen für den Patienten jener Fall, bei dem die unteren Schneidezähne durch das Aufbeißen auf die palatinale Schneidefläche der oberen diese nach vorne

abdrängen, sodaß die Achsen der oberen und unteren Schneidezähne einen fast rechten Winkel bilden. Man beobachtet diese Form des tiefen Bisses häufiger als Begleiterscheinung der sogenannten Prognathie der Klasse II nach Angle, oder noch klarer ausgedrückt bei Protraktion des Oberkiefers oder Retraktion des Unterkiefers.

In solchen Fällen folgt der Protraktion der oberen Frontzähne bisweilen eine Protraktion der unteren und als Folge beißen ihre Schneidekanten ungefähr in die Gegend des „foramen coecum" der oberen Frontzähne auf. Durch diese Neigung (Abb. 1, Nr. 2) der Frontzähne zueinander erweckt dieser Biß bei Okklusion von labial gesehen anfangs nicht den Eindruck eines tiefen Bisses, da durch die Neigung der oberen Frontzähne die unteren sichtbar sind. Ja selbst in Fällen, bei denen die unteren Frontzähne auf die Gaumenschleimhaut beißen, ist durch starke Protraktion der oberen Frontzähne die Zahnreihe der unteren in der Okklusionsstellung sichtbar, und die anfangs gegebene Definition „tiefer Biß" in dem Sinne nicht haltbar. Eine andere Art des tiefen Bisses ist die umgekehrte. Die unteren Frontzähne beißen labial vor die oberen, sodaß diese verdeckt sind. Es handelt sich hierbei um eine Progenie mit gleichzeitiger Prodontie der unteren Frontzähne, Formen, die Angle seiner Klasse III zuzählt. Dieser tiefe Biß hat jedoch nichts gemeinsam mit dem allgemein typischen Biß und ist lediglich eine Umkehrung, kurzgefaßt eine Begleiterscheinung der Klasse III nach Angle. (Abb. 1, Nr. 4.)

Zur Diagnosestellung des tiefen Bisses genügen natürlich diese Beurteilungspunkte noch nicht. Betrachten wir zunächst den Normalbiß. Als normal ist eine Okklusion zu bezeichnen, bei der die Schneidekanten der unteren Frontzähne die palatinale Fläche der oberen im zweiten Viertel von der Schneidekante aus, also unterhalb des „foramen coecum" berühren. Hierbei finden natürlich Abweichungen statt.

Allgemein genügt es aber, praktisch das als tiefen Biß zu bezeichnen, was aus dieser Klasse fällt, d. h. wenn die Schneidekanten der unteren Frontzähne bei Okklusion über die horizontale Mitte der oberen Schneidezähne ragen.

Dabei ist zu beachten, daß sich die Tiefe des Bisses nicht nach der Sichtbarkeit der verdeckten Frontzähne richtet, denn bei Protrusion der oberen Frontzähne ist die untere Zahnreihe mehr oder minder frontal sichtbar, selbst wenn die Schneidekanten der unteren in den Gaumen beißen. (Abb. 1, Nr. 3.)

Der Grad des tiefen Bisses läßt sich also nur bei Okklusion oder Mahlbewegung nach der Stellung des Aufbisses bestimmen. Je stärker die Protrusion der Schneidezähne ist, desto tiefer wird auch der tiefe Biß.

Diese Beurteilungspunkte, die den Begriff tiefen Biß nur allgemein kennzeichnen, genügen natürlich nicht zur Stellung einer orthodontisch exakten Diagnose.

Aus den zuvor erwähnten verschiedenen Graden und Arten des tiefen Bisses läßt sich ohne weiteres schließen, daß für jeden Fall besondere Verhältnisse nicht nur im Frontgebiet, sondern auch in dem der Molaren und Prämolaren bestehen. Kausal ist der tiefe Biß auch keine selbständige, sondern stets eine vergesellschaftete Anomalie. Die Ursache liegt in den meisten Fällen in einem Tiefstand im Molarengebiet, worauf an anderen Stellen noch hingewiesen wird.

Angle hat sämtliche Anomalien in drei Klassen eingeteilt, die sich nach bestimmten Merkmalen diagnostizieren lassen. Sämtliche Arten des tiefen Bisses lassen sich in diese Klassen einreihen und kommen auch in allen dreien vor.

Angles Klassifikation beruht auf der mesiodistalen Beziehung der Kiefer, wie sie durch die gegenseitigen Beziehungen der Zähne und insbesondere der ersten Molaren zu sichtbarem Ausdruck kommt.

Der Vereinfachung halber spricht Angle bei der Diagnosestellung jedoch nicht von den Beziehungen der Kiefer, sondern einfach von denen der ersten Molaren. Diese Klassifikation geschieht natürlich unter der Voraussetzung, daß die ersten Molaren sich in richtiger mesio-distaler Lage befinden, d. h. also nicht z. B. durch Extraktionen anderer Zähne gewandert sind.

So umfaßt die Klasse I Anomalien, bei denen der obere erste Molar mit dem vorderen (mesialen) Höcker zwischen die Höcker des unteren Molaren beißt.

Klasse II umfaßt Anomalien, bei denen der mesiale Höcker des oberen ersten Molaren vor den mesialen Höcker des unteren beißt.

Klasse III umfaßt Anomalien, bei denen der mesiale Höcker des oberen ersten Molaren hinter den distalen Höcker des unteren Molaren beißt, was bis zu Molarenbreite sein kann.

Der tiefe Biß der Klasse I enthält normale Beziehungen der Molaren in mesio-distaler Richtung. Er wird daher kausal

lediglich Tiefstand der Molaren und Prämolaren und meist Labialstellung der oberen Frontzähne haben.

Für die Klasse II ist die Distalverlagerung des Unterkiefers charakteristisch, was durch die mesio-distale Beziehung der 1. Molaren zum Ausdruck kommt. Diese Distalverlagerung des Unterkiefers ist gewöhnlich von einer Unterentwicklung desselben begleitet. Sie kann jedoch auch eine Verengerung des oberen Zahnbogens zur Ursache haben, und Angle teilt dementsprechend diese Gruppen in Unterabteilungen der Klasse II. Unterabteilung 1 der Klasse II hätte dann verengten oberen Zahnbogen, Protrusion der oberen Frontzähne und eine kurze, funktionslose Oberlippe. Die unteren Schneidezähne befinden sich oft in scheinbarer Supraokklusion, d. h. verlängert, während es sich in der Tat um eine Infraokklusion der Seitenzähne handelt. Die Unterlippe ist verdickt und ruht gleich einem Polster zwischen den oberen und unteren Schneidezähnen, wodurch die Protrusion der ersteren, sowie die Retrusion der letzteren noch gesteigert wird. Hier treten also im Gegensatz zu Klasse I äußerlich sichtbarere Entstellungen im Mundbereich auf.

Angle unterscheidet nun noch weitere Unterabteilungen, die sich durch die Anomalie auf nur einer Seite kennzeichnen, was jedoch für den tiefen Biß nur insofern wichtig ist, als die Regulierung nur auf die anomale Seite zu erstrecken ist.

Klasse III des tiefen Bisses, numerisch wohl die seltenste, ist charakterisiert durch die Mesialverlagerung des Unterkiefers, wie sie durch die mesio-distale Beziehung der ersten Molaren zum Ausdruck kommt. Der Grad der mesialen Okklusion, der vorhanden sein muß, um die Fälle in diese Klasse einzureihen, beträgt etwas mehr als die Hälfte der Breite eines Höckers auf jeder Seite, kann jedoch die Breite eines ganzen Molaren und mehr betragen.

Mit dem Fortschreiten des Falles verschlimmert sich die Anomalie durch den Druck der Unterlippe, infolge des Bestrebens, den Mund zu schließen und die Deformität zu verbergen. Bei dieser Klasse ist die Entstellung des Gesichtes auffallender und unangenehmer und steigert sich in vorgeschrittenen Fällen bis zu einer erschreckenden Deformität.

Diese Beurteilungspunkte genügen wohl, um bei Vorhandensein des tiefen Bisses diesen in die entsprechende Angle'sche Klasse einzureihen. Ausführlicheres, besonders die spezielle Regulierung der Klassen wird an späterer Stelle ausgeführt.

Es ist nun auch wesentlich, die Okklusionskurve des Kauflächenkomplexes zu beobachten.

Wannenmacher gibt hierüber Aufschluß, und so lassen sich folgende Niveaudifferenzen unterscheiden:

1. Die Spee'sche Kurve ist fast oder vollkommen eine Gerade (dies findet sich besonders häufig bei stark ausgeprägtem tiefem Biß).
2. Die Spee'sche Kurve ist stärker gekrümmt als dies dem Schneidezahnüberbiß mehr oder weniger entspricht.

Für diese Niveaudifferenzen ist nach Wannenmacher die Gestaltung der Kauflächen von großer Bedeutung. Es können stark oder flach ausgebildete Höcker mitwirken. Er macht hierüber folgende Feststellungen:

1. Starker Schneidezahnüberbiß — flache oder gar keine Okklusionskurve — flache Höcker der Seitenzähne.
2. Starker Schneidezahnüberbiß — flache oder gar keine Okklusionskurve — prominente Höcker bei den Seitenzähnen (sehr häufig).
3. Starker Schneidezahnüberbiß — starke Okklusionskurve — flache Höcker (sehr selten).
4. Starker Schneidezahnüberbiß — starke Okklusionskurve — prominente Höcker (günstig, jedoch selten).

Ueber die Aetiologie des tiefen Bisses gibt Lundström Aufschluß in einem Artikel „Beitrag zur Kenntnis von der Natur der Dist-Okklusion".

Lundström teilt die Zahnstellungsanomalien in erbliche und nicht erbliche ein und nennt die Ursachen „Malokklusionsmomente". An eineiigen Zwillingen hat er darüber Beobachtungen gemacht und zwar ausgehend von der derzeitigen Ansicht, daß sämtliche Vererbungsanlagen von eineiigen Zwillingen identisch sind. Er beobachtete solche Zwillinge und stellte fest, daß Anomalien, die nur bei einem der Zwillinge vorkommen, nicht erblicher Natur sind.

Als Malokklusionsmomente bezeichnet er:

1. Apikalbasenmomente, veranlaßt durch Wachstumsstörungen mehr allgemeiner Natur,
2. lokal-dentale Malokklusionsmomente, veranlaßt durch direkt lokalwirkende Störungen.

Nach ihm gehört ätiologisch der tiefe Biß zur Gruppe II.

Zur Gruppe I rechnet er bimaxilläre Enge der Kiefer, Opistognathie, schmales Gaumengewölbe, Progenie, offenen Biß, hufeisenförmigen Unterkiefer, also allgemeines Zurückbleiben des Kieferwachstums.

Zur Gruppe II: lokale Enge im Zahnbogen des Ober- und Unterkiefers, mangelhaftes Längenwachstum der Apikalbasis des Unterkiefers, Dist-Okklusion.

Lundström unterscheidet ferner zwei Arten von Distokklusion: Die nach Lischer, bei der die Distokklusion selbst der entscheidende Faktor ist und die von Lischer ausgeschlossene. Diese Theorie gibt mangelhafte Entwicklung des Unterkiefers nach vorn an und nennt diese mikromandibuläre Anomalien.

Da der tiefe Biß als Begleiterscheinung anderer Malokklusionen auftritt, ist auch die Aetiologie dieser zu erwähnen.

Paul Levis gibt als Ursache für Malokklusionen endoktrine Störungen, fieberhafte Erkrankungen, Rachitis, Tuberkulose, Adenoide und falsche Diät an. Kirsten letzten Endes betont besonders als Hauptquelle aller Stellungsanomalien die Rachitis im Verein mit der Wachstumshemmung des jugendlichen Kiefers nach vorzeitigem Zahnverlust. Simon-Berlin stellt sich auf den Standpunkt, daß der tiefe Biß nicht als selbständige Anomalie auftritt, sondern eine Teilerscheinung der Gesamtanomalien des Gebisses ist, was zum Teil aus der obigen Diagnosestellung hervorgeht.

Abgesehen von Abweichungen in transversaler Richtung (Kontraktion) müssen besonders sagittale Anomalien stets mit im Spiele sein. Ein vertikales Aneineinandervorbeibeißen der Schneidezähne ist nach Simons Ansicht nicht möglich, wenn entweder die obere oder die untere Schneidezahngruppe nach frontal oder occipital ausgewichen ist.

Für die Entstehung des tiefen Bisses sind bei ihm daher diejenigen Momente ausschlaggebend, die bei Gebißanomalien überhaupt möglich sind. So gibt er an, daß für manche Fälle eine bestimmte Formation der Kieferknochen, speziell des Zwischenkiefers vererbbar sei und dies eventuell den tiefen Biß verursache. Als andere Kausalkette gibt er eine erbbedingte Disposition zu größerer Knochennachgiebigkeit an. Diese kann pathologisch bedingt sein (Rachitis).

Angle nennt noch eine Reihe anderer Ursachen, die eine Anomalie bedingen oder verschlechtern können:

Sind die Wachstums- und Entwicklungsbedingungen für Zähne, Kiefer und Gesichtsknochen, für Schlund, Nase und

Muskeln normal, so wird sicher ein normales Gebiß entstehen. Aber in der für die normale Entwicklung des Gebisses notwendigen langen Zeitperiode können noch mancherlei Momente ihren störenden Einfluß geltend machen. Wird auch nur einer der zum Zahnapparat gehörenden Teile in seiner Entwicklung gestört, so muß dies in einer Okklusionsanomalie der Zähne zum Ausdruck kommen.

Im Gegensatz zu dem bleibendem Gebiß finden sich im Milchgebiß selten Okklusionsanomalien; dafür hat man jedoch eine leichte Erklärung in der Tatsache, daß in der Zeit vor und während des Durchbruchs der Milchzähne die Nahrung und die Gewohnheiten des Kindes häufiger normal und einfach sind. Die Milchzähne stoßen während ihres Durchbruches auf kein Hindernis von seiten irgendwelcher Ueberreste eines früheren Gebisses, die oft ein störender Faktor sind. Ihre Höcker sind wohlgeformt und ihr gegenseitiger Schluß derart, daß sie sich selbst in normaler Okklusion und die Kiefer in richtiger harmonischer Beziehung erhalten. Nähern sie sich jedoch der letzten Periode ihres Bestehens, so werden die Höcker durch Abnützung ziemlich flach und gestatten den Kiefern Freiheit in ihren gegenseitigen Beziehungen, was zu einem anormalen Schluß der ersten bleibenden Molaren führen kann. Die im Milchgebiß auftretenden Okklusionsanomalien bleiben meist auf die Frontzähne beschränkt. Die Irregularität bedarf gewöhnlich im Milchgebiß keiner Korrektur, ausgenommen in Fällen von mesialer oder distaler Verlagerung, die jedoch sicher erst durch Kräfte verursacht wurde, die nach dem Durchbruch wirkten. Daraus läßt sich auch ohne weiteres die Angle'sche Klassifikation in drei Klassen erklären, wie sie sich durch die mesio-distale Beziehung der ersten Molaren ausdrückt.

Als Ursache der Okklusionsanomalien gibt Angle vorzeitigen Verlust der Milchzähne an. Es mag dies nicht der Alleingrund für tiefen Biß sein, doch bedingt er sicher eine Anomalie. Ist z. B. der Unterkiefer durch frühzeitigen Verlust der Milchmolaren im Längenwachstum zurückgeblieben, so kann er einen erschwerten und somit verspäteten Durchbruch der an dieser Stelle zu erwartenden bleibenden Zähne zur Folge haben. Das Höhenwachstum des Kiefers kann dadurch beträchtlich verringert bleiben, und somit wäre durch Tiefstand im Molarenbereich des Unterkiefers eine Ursache für tiefen Biß geschaffen. Durch den Verlust bleibender Zähne können natür-

lich dieselben Verhältnisse geschaffen werden, indem die Zahnbögen in ihrer normalen Entwicklung gehemmt werden.

Andererseits kann z. B. die Extraktion im Molarenbereich Kippen der Nachbarzähne verursachen, wodurch sich der Biß senkt, was zu tiefem Biß führen kann.

Impaktierte Zähne oder Ausbleiben der Zahnkeimanlage, verspätete Resorption der Milchzahnwurzel können ebenso kausal sein.

Letzten Endes kommen ursächlich Gewohnheiten in Frage; so beschreibt Angle einen Fall, bei dem durch das häufige leichte Vorstrecken der Zunge zwecks Befeuchtung der Unterlippe eine Stellungsanomalie im Bereiche der oberen Frontzähne bewirkt wurde. Die unteren Frontzähne kippten nach innen, die oberen nach vorne. Durch das Abgleiten der unteren an den oberen Frontzähnen blieben die Molaren in ihrem Höhenwachstum zurück und ein starkes Ueberbeißen der oberen Front war die Ursache.

Die Symptome des tiefen Bisses lassen sich am besten nach den Angle'schen Klassen beschreiben, sind sie doch für jede Klasse charakteristisch.

Bei den zur Klasse I gehörigen Fällen ist der Mund das einzige Gebiet, in dem disharmonische Verhältnisse zum Ausdruck kommen können. Da sich die Kiefer in richtig mesiodistaler Beziehung befinden, wird man Kinn und Nase gewöhnlich in relativ normalem Verhältnis zur Stirn und zur allgemeinen Kontur des Gesichtes finden. Das Fehlen des Gleichgewichtes zeigt sich in flachen und eingesunkenen Linien des Mundes und läßt mehr oder weniger auf verkleinerte Zahnbögen schließen. Da nun beim tiefen Biß der Klasse I gewöhnlich ein Vorstehen der oberen Frontzähne vorhanden ist, wird die Unterlippe verdrängt. Die Lippen stehen beide vor. Infolge des starken Ueberbeißens ist der Raum für den natürlichen Lippenschluß zu kurz, sodaß sie bei gegenseitiger Berührung verdrängt werden. Dem Mund wird der Ausdruck des Aergers verliehen.

Da in den Fällen der Klasse II der Unterkiefer in distalen Beziehungen zum Oberkiefer steht, ist der Mund und die ganze untere Partie des Gesichtes in Mitleidenschaft gezogen, und aus ihrem harmonischen Verhältnis zu der allgemeinen Kontur des Gesichtes getreten. Doch sind noch andere charakteristische Eigentümlichkeiten vorhanden. Die Patienten sind meist Mundatmer, weshalb ihr Gesicht einen stumpfen und apathischen Eindruck macht; die Nase ist nicht voll entwickelt, die Nasen-

flügel eingesunken. Gewöhnlich stehen die oberen Schneidezähne vor, die Kontur der Oberlippe zeigt eine entsprechende Disharmonie durch kurze und mangelhafte Funktion, während die Unterlippe infolge des schwachen und zurückweichenden Kinns eine anormale Krümmung und Dicke aufweist.

Die Klasse III hat ganz eigentümliche Merkmale, die durch die Verlagerung des Unterkiefers nach mesial bedingt sind. Es zeigt sich eine flache Oberlippe, ein unnatürliches Vorstehen einer dicken Unterlippe und des Kinns.

Für die orthodontische Behandlung des tiefen Bisses ist es natürlich außerordentlich wichtig, diejenigen Faktoren in der Diagnose zu berücksichtigen, die die gesamte Malokklusion verursachen und sie eventuell orthodontisch mit anzugreifen. Lischer schreibt: „Eine orthodontische Diagnose muß die Bestimmung des besonderen Typs der Malokklusion umfassen, den Grad der facialen Mißbildungen, die hiermit vergesellschaftet sind, und die Erkenntnis von anderen Anomalien, welche dieselbe komplizieren, oder in kausaler Beziehung dazu stehen können."

Wie schon öfters erwähnt, ist der tiefe Biß wohl nie eine selbständige Anomalie, und muß natürlich die Wahl der Apparatur dem Orthodonten für die einzelnen Fälle überlassen werden. An späterer Stelle werden die gebräuchlichsten Apparate beschrieben, die sich natürlich in komplizierten Fällen kombinieren lassen, wenn es angebracht erscheint. Die Fälle sind derartig verschieden, und dementsprechend die zu wählende Art der Regulierung, daß hierauf nicht eingegangen werden kann. Es soll hier lediglich auf die für jede der drei Angle'schen Klassen spezifischen Momente hingewiesen werden, die bei der Wahl der Apparate berücksichtigt werden müssen.

Für Klasse I ist der wichtigste Punkt die normale, mesiodistale Beziehung. Die Regulierung erstreckt sich also auf keine Verschiebung der Kiefer gegeneinander in mesio-distaler Richtung. Sie verlangt entsprechend dem Falle, Dehnung oder Verengerung, selbstverständlich Einreihung sämtlicher nicht richtig okkludierender Zähne und in starken Fällen von tiefem Biß Heben des Tiefstandes im Molarenbereich.

Komplizierter gestaltet sich schon die Behandlung der Fälle der Klasse II. Der Unterkiefer steht in distaler Beziehung zum Oberkiefer, ist in den meisten Fällen verengt und muß also gedehnt werden. Im Oberkiefer ist die Front gewöhnlich labial abgedrängt und muß zurückgezogen werden. Das wichtigste für

die Klasse II ist jedoch, die Kiefer in richtige mesio-distale Beziehung zu bringen. Der Unterkiefer muß also während der Regulierung durch Gummizüge vom Unterkiefer zum Oberkiefer nach vorne gezogen werden. Ob der Biß im Molarenbereich zu heben ist, muß dem Fall überlassen bleiben. Bei frühzeitig begonnener Regulierung wird er sich meist von selbst heben, und nur in fortgeschrittenen, älteren Fällen wird die Hebung nötig werden. Das gleiche gilt natürlich für die Unterabteilungen, doch erstreckt sich das Vorziehen des Unterkiefers lediglich auf die Seite mit distaler Beziehung zum Oberkiefer.

Die Klasse III, die seltenste mit tiefem Biß, bedarf einer frühzeitigen Behandlung, da sich der Zustand sehr rasch entwickelt und sich die mesiale Beziehung des Unterkiefers zum Oberkiefer in kurzer Zeit verschlimmert. Die Hauptforderung ist das Zurückziehen des Unterkiefers durch Gummizüge, die umgekehrt wie bei Klasse II, also von vorne unten nach hinten oben gelegt werden.

Für alle drei Klassen ist (neben der Herstellung richtig mesio-distaler Beziehung bei Klasse II und III) das wichtigste die Herstellung harmonischer Größe der beiden Kieferbögen.

Der tiefe Biß wird bei rechtzeitiger Behandlung keine spezielle Regulierung verlangen, da er sich durch hergestellte normale mesio-distale Beziehungen und besonders während der Rentention beheben wird. Sehr wichtig ist natürlich der zweckmäßige Zeitpunkt für den Beginn der orthodontischen Behandlung des tiefen Bisses. Es findet sich bei den allermeisten Gebissen ein Schneidezahnüberbiß, der bei „en-tête Stellung" die Zahnreihen im Bereich der Prämolaren und Molaren klaffen läßt. Der Unterkiefer ruht gewöhnlich nur den Schneidekanten und evtl. den letzten Molarenhöckern auf. Für solche Gebisse sind zweierlei Schliffacetten typisch. Die einen führen natürlich sehr rasch zu vollkommenem Schmelzverlust; sie liegen genau an den Schneidekanten und stellen Kauflächen der Schneidezähne dar. Die anderen führen zumeist erst spät oder nie zum Durchscheuern des Schmelzes und liegen an den Labialflächen der unteren und den Lingualflächen der oberen Schneidezähne. Sie kommen durch die Anlagerung der einander übergreifenden und aneinander vorbeigleitenden Zahnreihen knapp vor dem Kieferschluß, oder bei Beginn einer Oeffnungsbewegung zustande. Beim tiefen Biß sperren nun die Schneidezähne die mesio-distale Mahlbewegung der Kiefer, und es kann zu starken Ausschleifungen der Lingualflächen der oberen und der Labial-

flächen der unteren Schneidezähne kommen. In den meisten Fällen weicht jedoch der Unterkiefer dem Hindernis des sperrenden Frontbisses aus. Dadurch wird die letzte Phase des Kauaktes durch eine Art Scharnierbewegung erledigt, wobei die Mahlbewegung wegfällt und die Nahrung hauptsächlich zerquetscht wird.

Andererseits kann der Unterkiefer dem hindernden Deckbiß durch eine mehr transversale Bewegung ausweichen. Hierbei kommt es mehr zur Ausschleifung der sich berührenden Schneidezahnflächen, die sozusagen als Führung für die Lateralbewegung des Unterkiefers dienen. Diese Verschiebung des Unterkiefers wurde schon von Bennet beschrieben und hat großen Einfluß auf die Kaumuskeln in Zusammenarbeit mit der Unterzungenmuskulatur. Da letzterer Muskel-Gruppe bei Kieferschluß die Aufgabe zufällt, den Unterkiefer nach distal zu ziehen, wirkt sie auf die Dauer nicht nur als Antagonist der Kaumuskulatur, sondern als spezifische Kraft, die den Unterkiefer nach distal zieht. Dadurch kann die Entstehung der Klasse II nach Angle begünstigt oder, wo sie aus anderen Gründen besteht, verschlechtert werden.

Da der tiefe Biß den normalen Kaumechanismus verhindert und bei Verschlimmerung im späteren Alter eingangs erwähnte Symptome nicht ausgeschlossen sind, ist der tiefe Biß schon prophylaktisch anzugehen, umsomehr, da die zuletzt angegebenen Momente den Deckbiß noch steigern.

Dr. Schwarz-Wien gibt an: „Die Prophylaxe erfolgt am zweckmäßigsten während des Zahnwechsels durch die „Vorknirschübung". Das Kind schiebt, ähnlich den Mahlbewegungen der Nagetiere, unter mäßig kräftigem Kieferschluß den Unterkiefer aus der Okklusionsstellung soweit vor, bis die Schneidezähne „en-tête" stehen und zieht dann den Unterkiefer wieder in die Okklusionsstellung zurück. Die Uebung wird ganz analog den Roger'schen Kieferübungen erst dreimal täglich 50 bis 100 mal gemacht und soll den Kindern zur Gewohnheit werden. Dadurch wird das übermäßige lange Hinauswachsen der Schneidezähne aus den Kiefern verhindert. Auch kommen diese sonst relativ wenig beschäftigten Zahngruppen dadurch sofort zu ausgiebiger Funktion, was einen wertvollen Impuls für die Kieferentwicklung und für die richtige Zahnstellung im Frontbereich bedeutet.

(Die Vorknirschübung eignet sich auch zur aktiven Retention nach orthodontisch hergestelltem normalem Ueberbiß)."

Die geeignetste Methode für die Behandlung des tiefen Bisses läßt sich natürlich nur an Hand des Falles, unter genauer Berücksichtigung der Gesamtanomalien und des Alters des Patienten bestimmen.

Im jugendlichen Alter wird wegen der noch vorhandenen Dehnbarkeit der Kiefer und wegen noch nicht abgeschlossenen Höhenwachstums derselben sowie der Molaren, die rein orthodontische Regulierung die Gegebene sein. (s. S. 17.) Auf die Apparatur wird später eingegangen.

Im höheren Alter, wie dies ein Fall auf S. 16 zeigt, wäre die orthodontische Methode jedoch zu langwierig und sogar zweifelhaft. Die Methode nach Fryd (S. 18) erweist sich dann wohl als die Geeignetste.

In den seltensten Fällen wird sich als Forderung die orthodontische Erhöhung des Bisses in der Molarengegend ergeben, wie sie in später folgenden Methoden der Behandlung angegeben ist. Diese Forderung wird nur bei verzweifelten Fällen nötig werden, da, wie schon früher erwähnt, sich der Tiefstand der Molaren teils während der Regulierung, teils während der Retention behebt.

Für die Therapie des tiefen Bisses kommt beim Milchgebiß das Abschleifen des störenden Ueberbisses in Betracht. Durch das sperrende Abgleiten des Unterkiefers an der Rückfront der oberen Schneidezähne wird der Unterkiefer nach hinten geschoben, soweit dies möglich ist. Das Längenwachstum des Unterkiefers ist durch die Sperrung beengt, weshalb die oberen Milchfrontzähne abgeschliffen werden sollen. Beim bleibenden Gebiß ist dies, wenn mäßige Grade von Deckbiß vorliegen, geboten, sowie sich Anzeichen alveolaratrophischer Lockerung zeigen.

Was nun den günstigsten Zeitpunkt für den Beginn der orthodontischen Behandlung betrifft, hat Lundström darüber auf Grund mehrerer in verschiedenen Altern behandelter Fälle, unter genauer Beobachtung eventl. Recidive, folgende Angaben gemacht:

Im ersten Falle handelte es sich um eine doppelseitige Distokklusion, tiefen Biß, keinen Engstand der Zähne, sowohl im Ober- wie Unterkiefer Lückenbildung. Beginn der Behandlung $8^3/_4$ Jahre. Zahnwechsel jedoch verspätet, da obere erste Molaren noch nicht vorhanden. (Dies könnte jedoch eventl. die Ursache des tiefen Bisses sein, bedingt durch Tiefstand in der

Molarengegend.) Nach 10 monatlicher Behandlung wurde Retention angelegt und nach einem Jahre entfernt. 7 Monate später waren die mesio-distalen Verhältnisse der Molaren richtig, der Biß in der Frontpartie abnorm tief. Erneute Behandlung wurde eingeleitet und die Behandlung zeigte nach 3 Jahren und 3 1/2 Monaten sehr gute Erfolge.

Im Fall 2 lagen die Verhältnisse ähnlich, d. h. der Okklusionszustand scheint vor ungefähr 10 Jahren wie bei Fall 1 gewesen zu sein. Dieser Fall wurde in der kurzen Zeit von 1 Jahr und 7 Monaten mit Erfolg behandelt. Die Fälle zeigen, daß die Regulierung erst nach dem Durchbruch der bleibenden Molaren zu beginnen ist. Der Fall 2 zeigt, daß er viel weniger Zeit beanspruchte, der Patient also Apparate, die immerhin als lästig empfunden werden, nur kurze Zeit trug. Die Behandlung verursachte weniger Schwierigkeiten, da die Apparate an bleibenden Zähnen verankert wurden. Lundström führt noch einen 3. Fall an als zu früh begonnene Behandlung. Verhältnisse ähnlich Fall 1 und 2, Patient 8 1/2 Jahre. Behandlungszeit 3 Jahre, 4 Monate. Patient im Alter von 12 Jahren, 2 Monaten beißt bereits stark über, was sich in den nächsten Jahren verschlimmern wird.

Da nun für die Regulierung des tiefen Bisses nach Lundström das Höhenwachstum des Kiefers ausschlaggebend ist und dieses mit dem 15. Lebensjahr noch nicht abgeschlossen ist, müssen wir bei einer in diesem Lebensjahr abgeschlossenen Behandlung Recidive erwarten. Ob ein Zunehmen des Ueberbeißens in diesem Alter so unvorteilhaft ist, daß es Gegenstand der Behandlung werden müßte, ist eine andere Frage. Die Regulierung des tiefen Bisses sollte also vor dem 15. Lebensjahre auf keinen Fall abgeschlossen sein. Sollten jedoch andere Malokklusionen gleichzeitig vorhanden sein, die einen früheren Beginn der orthodontischen Behandlung als zweckmäßig erscheinen lassen, so müssen diese rechtzeitig begonnen werden.

Für die orthodontische Behandlung werden verschiedene Methoden genannt. Schwarz gibt an: „Jeder Zahn des Kiefers wird gebändert, das Band der Frontzähne und Prämolaren trägt an der Labialseite ein Häkchen in Form einer Halbröhre, die Oeffnung der Häkchen sieht bei den Frontzähnen nach inzisal, bei den Prämolaren nach gingival. In diese Häkchen wird ein 0,6 mm starker elastischer Draht förmlich eingeflochten, die beiden Enden des Drahtes werden in hinten offenen Röhrchen versorgt, die den Molaren-Bändern bukkal angelötet sind. Der

dünne, stark federnde, nirgends gelötete Draht verkürzt die Frontzähne und verlängert zugleich die Prämolaren. Auch die Molaren werden ein wenig aufgerichtet. Auf Grund dieser ausgleichenden Wirkung der Höhenunterschiede sei dieser ohne jede Belästigung sicher wirkende Apparat „Nivellierungsapparat" genannt."

Eine weitere Methode zur Behebung des tiefen Bisses ist die nach Joung. „Sie besteht darin, daß die Milchmolaren mit sogen. „Overlays" bedeckt werden, sodaß die Kiefer auseinandergehalten werden und zwar soweit, daß das Uebereinanderbeißen der Frontzähne befriedigend ist. Dabei sollen sich die bleibenden Molaren während ihres Durchbruchs soweit verlängern, daß sie schließlich okkludieren; die tiefe Molarenstellung ist also ursächlich. (s. unten.) Nun lassen sich aber die Milchmolaren kaum länger als bis zum 11. Jahre erhalten und die dann abgeschlossene Behandlung wird aller Wahrscheinlichkeit nach wegen des noch bestehenden Höhenwachstums zu Recidiven neigen."

Nach diesen Betrachtungen und den Ergebnissen der Praxis zu Recidivneigung ist nach abgeschlossener Behandlung eine Retentionsplatte unbedingt anzuwenden und der Patient unter ständiger Kontrolle zu halten. Bei den geringsten Verschiebungen muß die Retentionsplatte wieder eingesetzt werden, bis sich keine Veränderungen mehr feststellen lassen.

Eine weitere Methode über einen Fall bei einem 42 jährigen Manne enthält „Ein Ausschnitt aus der orthopädischen Prothetik" von Fryd. Es ist dies insofern interessant, als der Patient Dr. L. selbst darüber eine Dissertation schrieb. (Abb. 5, 6, 7, 8.) Dieser Arbeit ist folgendes zu entnehmen: „Die Behandlung wurde von Fryd nach seinem Prinzip der schiefen Ebene ausgeführt. Dieses System ist nach Ansicht Fryds in Form von festsitzenden Gußbrücken, sinngemäß gestaltet, imstande, fast jede Form von Malokklusion zu beheben.

In diesem Falle wurde durch vier massiv gegossene Zahnbrücken der Unterkiefer zwangsläufig in normale Okklusion zum Oberkiefer gestellt. Die angestrebte Stellung der beiden Kiefer zueinander wurde ohne Rücksicht auf den bisherigen Zusammenbiß in Artikulation durch entsprechendes Einstellen der Gipsmodelle bestimmt. Die Brücken sind dabei gleichzeitig anzufertigen. Da der Biß gehoben werden soll, werden die Zähne nur wenig abgeschliffen. Fryd schlägt vor, zunächst an jeder Seite je zwei Führungskronen zu modellieren, die probeweise

Vor der Behandlung:

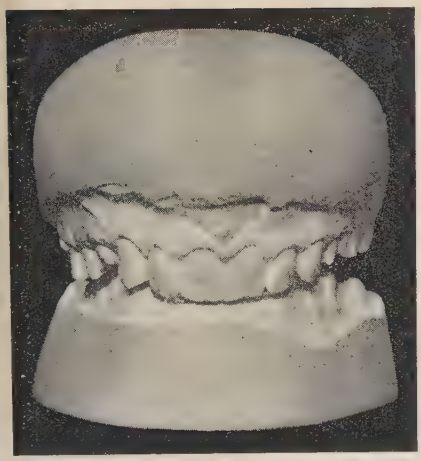

Abb. 5

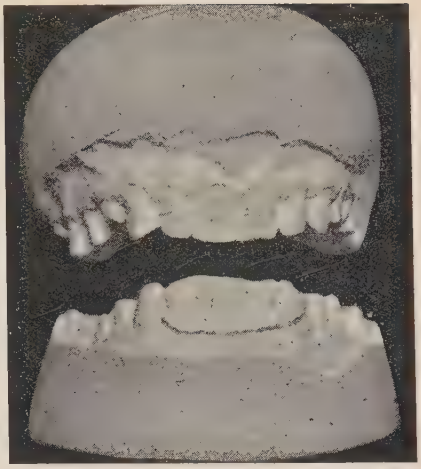

Abb. 6

Nach der Behandlung:

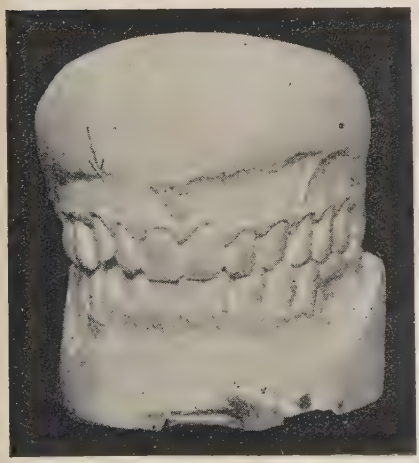

Abb. 7

Tiefer Biß mit messerscharfer Ausschleifung der Rückwände der Vorderzähne. Hergestellt durch vier Seitenbrücken mit Bißverschiebung. Die Rückwände der oberen Vorderzähne sind durch Porzellan ersetzt, wodurch zugleich Schneiden gebildet sind. Bei 1 fehlen noch 2 Schneiden beim Abdrucknehmen zwecks Demonstration.

Abb. 8

eingesetzt werden zur Kontrolle, ob das gewünschte Resultat eintritt. Bei tiefem Biß sind die Kronen so modelliert, daß die mesialen Höcker jeden Gliedes im Unterkiefer nach vorn-oben ansteigen, sodaß sie nach der Fissur in schräger Ebene geneigt sind, während die distalen Höcker nach hinten abflachen.

Im Oberkiefer ist es natürlich umgekehrt, damit das Prinzip der schiefen Ebene gewahrt bleibt, der Unterkiefer bei Okklusion also nach vorne abgleitet. Da der Unterkiefer kraft seiner Verschieblichkeit im Kiefergelenk den aktiven Teil trägt, ist es ratsam, zuerst den Unterkiefer zu modellieren. Die Brücken werden alle vier lose eingesetzt und nacheinander einzementiert, um eine Verschiebung zu vermeiden. Im Falle L. wurde der Biß so im Bereiche der Frontzähne um 1 cm gehoben, der Unterkiefer um $^1/_2$ cm nach vorne geschoben. Die rückwärts ausgeschliffenen oberen Frontzähne wurden durch Porzellan ersetzt, wodurch gleichzeitig Schneiden gebildet wurden. (s. Abb. 7.)

Fryd schreibt, der Erfolg wäre verblüffend. Mit einem Schlage wäre nach Einsetzen der Brücken normale Kieferstellung und Okklusion vorhanden. Beschwerden hätten die Patienten fast keine, zu mindest werden sie von Tag zu Tag geringer. Die Wirkung auf die Funktion des Gebisses wäre eine Gewaltige; die Sprache wurde in verzweifelten Fällen in kurzer Zeit infolge Umgestaltung der Zunge normal, was auch von Dr. Fryd behandelte Kollegen bestätigen. Diese Methode der Behandlung ist bei dem vorliegenden Alter des Falles L. der rein orthodontischen vorzuziehen, da das Wachstum der Kiefer abgeschlossen und die orthodontische Regulierung zu lange Zeit in Anspruch nehmen würde.

Bei Patienten, denen in einem Kiefer die Molaren fehlen, läßt sich diese Methode durch Anfertigen von Kronen im Gegenkiefer und einem Kautschukstück im molarenlosen Kiefer anwenden. Das Prinzip der schiefen Ebene muß jedoch auch im Ersatzstück innegehalten werden. (Bemerkenswert ist, daß der vorliegende Fall von tiefem Biß durch allmähliches Ausschleifen der Backenzähne entstand.)“

George W. Grieve gibt zur Behebung des tiefen Bisses noch eine chirurgisch-orthodontisch kombinierte Methode an, die er auf Grund jahrelanger Erfahrungen für die Richtige hält:

„Der so häufig vorkommende tiefe Ueberbiß hat seinen Grund in der distalen Beziehung des Unterkiefers zu den Zähnen des Oberkiefers, zumal er auch meist noch unter Normalgröße ist. Wenn alle Zähne einschließlich der 3. Molaren

vorhanden sind, so gibt es nach Ansicht Grieves nur ein Mittel zur Abhilfe: das Opfern von vier Zähnen; und zwar zumeist der unteren ersten und oberen zweiten Prämolaren. Dritte Molaren sollten zu diesem Zweck nie gezogen werden, da es unmöglich ist, sämtliche Zähne zurückzuziehen.

Im Prämolaren-Fall ist es einfach, die vorderen Zähne soweit zurückzuziehen, daß sie den Raum ausfüllen und wieder in normaler Position stehen, der „apikalen Basis".

Ob nun diese Methode für alle Fälle geeignet ist, mag dahingestellt sein. Die in den meisten Fällen vergesellschaftete Progenie kann dadurch wohl kaum behoben werden, da der Unterkiefer nach vorne gezogen werden soll. Allein durch Zurückziehen der oberen Frontzähne, ohne rückwärtige Bißerhöhung, werden schwere Fälle kaum behoben.

Was die Apparatur betrifft, so kommen nach Simon zur Zeit der federnde Bogen und die Aufbiß- bezw. Vorbiß-Schiene in Betracht. Nach ihm kann der erstere für alle Fälle angewendet werden, die letztere nur im Wechselgebiß und als Retentionsapparat.

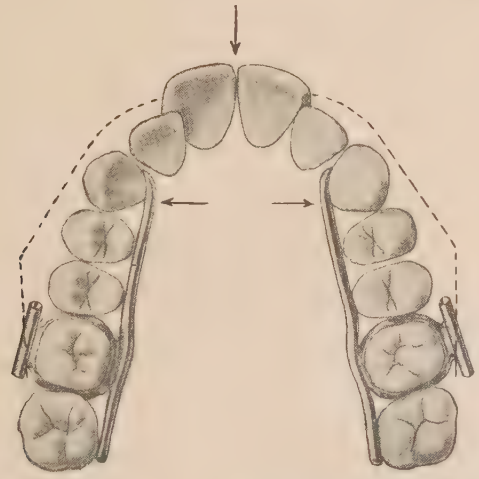

Abb. 9 (nach Simon).

Die Verankerung des Bogens an den Molaren soll sehr stabil sein, um die Kippgefahr einzuschränken. Gewöhnlich wird man doch ohne Hinzunahme weiterer Zähne auskommen, weil die funktionelle Belastung der breiten Kauflächen der Kippung entgegenarbeitet. Verstärkungen der Verankerung sind

leicht möglich durch verlöten des Bandes des 1. Molaren mit dem eines Nachbarn. Empfehlenswert ist die Anbringung des Balkenapparates, der an sich schon den Molaren einen festeren Halt verleiht. (Abb. 9.) Die Frage, ob Vollbänder oder Schraubbänder für die Molaren zu wählen sind, ist für den tiefen Biß dahin zu beantworten, daß Schraubbänder im allgemeinen vorzuziehen sind, da sie der vertikalen Abhebelung besser Widerstand zu leisten vermögen.

Eine Vervollkommnung des Balkenapparates ist der federnde Bogen in Abbildung 10.

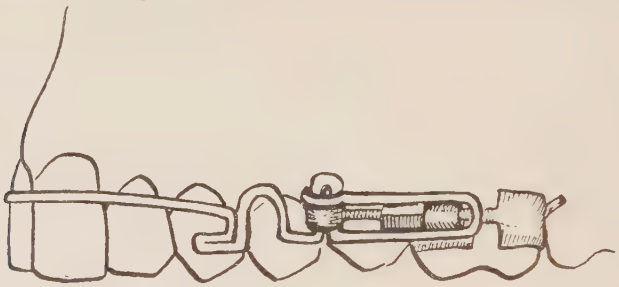

Abb. 10 (nach Simon).

Dieser Apparat verwendet keinen Schraubbogen, sondern einen federnden Wipladraht von 0,7 mm Dicke, an dem nichts gelötet wird. Sämtliche Teile (Schloß, Sagittalschleifen, Gummihäkchen usw.) werden angebogen. Die weiche Federung des Wipladrahtes bewährt sich ganz besonders bei der Verkürzung der Frontzähne. Der Uebertragung der vertikalen Bogenfederung auf die Schneidezähne ist große Aufmerksamkeit zu widmen. Ligaturen sind nicht zu verwerfen, wenn sie aber bald locker

Abb. 11 (nach Simon).

werden, so gleitet der Bogen zum Zahnfleisch ab, ohne seine Aufgabe zu erfüllen. Für untere Schneidezähne ist eine Achterligatur aus 0,2 mm starkem Wipladraht empfehlenswert und

Wochen hindurch haltbar. Diese Ligatur ist im Oberkiefer nicht anzuwenden, weil sie stets sehr bald nach oben abgleitet. Man kann sich in leichteren Fällen damit helfen, daß man den Wipladraht einzeln erst dreimal um die Zahnkrone (zwischen Kante und Tuberkulum) fest herum wickelt und dann erst die Enden um den Bogen herum verseilt.

Etwas besser sind für obere Schneidezähne Verkürzungshäkchen, d. h. 0,5 mm starke Drähtchen, die am Bogen angelötet sind, senkrecht nach unten bis zur Schneidekante verlaufen und diese mit einem kurzen Haken umfassen. (Abb. 11.) Leider werden diese Drähte häufig entzweigebissen oder abgebrochen.

Bei weitem vorzuziehen aus Gründen der Hygiene und der Fixation sind Vollbänder, die zu inzisalen Verkürzungsapparaten vereinigt werden können. Bei den oberen Schneidezähnen sollen sie nicht starr miteinander verbunden werden, weil diese Zähne gewöhnlich ihre selbständige Beweglichkeit behalten müssen; zeigt doch die inzisale Region häufig spitzkurvige Protraktionen öfter auch Drehungen der Einzelzähne usw. Man wird Einschnittbänder herstellen, d. h. die labialen Nähte mit Lot verstärken und mittels Fisurenbohrer in der Mitte einschneiden, um dem Bogen ein Lager zu schaffen. Ein Längersein (inzisale Abstraktion) betrifft meist die mittleren Schneidezähne stärker als die seitlichen.

Abb. 12 (nach Simon).

In solchen Fällen werden die Einschnittbänder der seitlichen Zähne zu „Nasenbändern“ umgestaltet, indem der untere Teil der Naht soweit fortgeschliffen wird, bis der untere Rand der verbliebenen „Nase“ um so viel über den Einschnitten der mittleren Bänder liegt, wie der Niveauunterschied der Zähne beträgt. Der Bogen verkürzt zuerst die mittleren und dann ganz automatisch die seitlichen Schneidezähne (Abb. 12). Diese Methode hat jedoch nur im jugendlichen Alter Erfolg. Sie fordert ein noch nicht abgeschlossenes Wachstum der Kiefer, da bei

späterer nicht mehr vorhandener Dehnbarkeit die Zähne schlecht in den Kiefer zurückgedrängt werden können.

Etwaige Einzelabweichungen der unteren Schneidezähne, z. B. Drehungen, Extra-, Intraversionen, wird man zweckmäßig zuerst beheben, ehe der Verkürzungsapparat angefertigt wird — es ist selbstverständlich, daß eine etwa notwendige Drehung vorher oder mindestens gleichzeitig erledigt werden muß. Stehen die Zähne gleichmäßig in einer Reihe, so erhalten sie Doppelbänder, d. h. je ein Band auf mittlerem und seitlichem Zahn zusammen, die durch einen Labialbügel verankert werden. (Abb. 13.) Dieser Bügel darf nicht zu eng anliegen, um die Papille nicht zu quetschen. Er wird mit dem abwärtsfedernden Bogen mit Draht verbunden. Bei ungleicher Höhe der mittleren und seitlichen Schneidezähne ist der „kombinierte Verkürzungsapparat" nützlich. Nur die mittleren Zähne erhalten ein Doppelband mit kleinem Bügel, die seitlichen bekommen Einzelbänder, die durch einen längeren Bügel starr vereinigt werden. Die Bügel haben so viel Vertikalabstand, wie mittlere und seitliche Schneidekantenhöhe, sodaß auch hier das angenehme Prinzip der automatischen Ausrichtung erreicht ist, da der Bogen mittels Drahtes nur an den mittleren Bügel angebunden wird. (Abb. 14.)

Abb. 13 (nach Simon).

Abb. 14 (nach Simon).

Sehr wertvoll sind die Aufbiß- und Vorbißschienen. Der Unterschied ist folgender: Eine Aufbißschiene soll das tiefe Einbeißen der unteren Schneidezähne gegen den Gaumen hin verhüten, sie wird also dann anzuwenden sein, wenn zugleich mit unterer Retraktion auch eine obere incisale dentale Retraktion (also eine Lingualneigung der oberen Schneidezahnkronen) besteht. Es ist klar, daß diese obere Anomalie zuerst beseitigt werden muß, bevor der Unterkiefer überhaupt vorrücken kann. Abb. 15 zeigt ein Beispiel hierfür. Eine Vorbißschiene soll gleichzeitig mit der Verhinderung des tiefen Einbeißens eine

Verschiebung des retrahierten Unterkiefers bewirken. Sie ist demgemäß angezeigt in Fällen von oberer inzisaler dentaler Protraktion (Labialneigung der Schneidezahnkronen).



Abb. 15 (nach Simon).

Die Schienen bestehen aus einem 1 mm starken Blech, das an die Lingualflächen der oberen Schneidezahnbänder etwa in der Höhe des Unterrandes der Tubercula angelötet wird und

Abb. 16 (nach Simon).

Abb. 17 (nach Simon).

soweit nach hinten reicht, daß beim Kieferschluß die unteren Schneidezähne nicht hinterbeißen können. Bei der Aufbißschiene (Abb. 16) ist das Blech etwa parallel zur Ohr-Augen-Ebene gerichtet, bei der Vorbißschiene (Abb. 17) schräg nach unten hinten geneigt. Je nach der Art des Falles wird man das Blech

an alle 4 Bänder oder nur an die mittleren löten; mitunter ist es empfehlenswert, jeden Zahn für sich mit einer kleinen zungenförmigen Platte zu versehen, wenn z. B. gleichzeitig ein Diastema

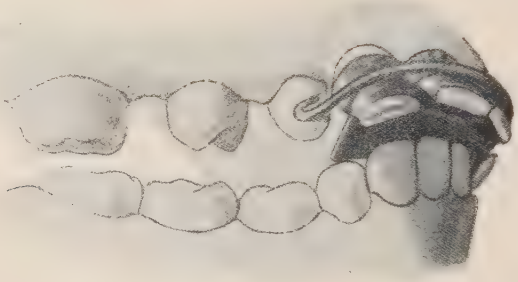

Abb. 18 (nach Simon).

oder eine Torsion zu beseitigen ist. Die Vorrichtung ist, wie schon gesagt, vor allem im Wechselgebiß angezeigt, um den Seitenzähnen das durch den tiefen Biß verwehrte Herauswachsen zu ermöglichen. (s. Abb. 18.) Freilich fällt auf diese Weise ein wichtiger wachstumfördernder Faktor fort, nämlich eine ergiebige Kaufunktion der Molaren und Prämolaren, und Simon hegt die Vermutung, daß in einigen, wenn auch seltenen Fällen, wo er die Aufbißschiene anwandte, der Ausfall der Milchmolaren und mithin der Durchbruch der Prämolaren über Gebühr verzögert wurde. Dies ist freilich eine Hypothese, deren Stichhaltigkeit kaum bewiesen werden kann, da es genug Fälle gibt, die ebenfalls, und zwar ohne Apparatur, einen sehr verspäteten Durchbruch von bleibenden Zähnen zeigen. Immerhin wird es nicht schaden, die aufgehobene natürliche Funktion durch künstliche Mittel, z. B. Beißenlassen auf Gummi- oder Korkstücke usw. zu ersetzen.

Wie gut die Vorbißschiene arbeitet, zeigt ein Fall nach Simon, in dem sie aus besonderen Gründen ausschließlich zur Anwendung gelangen mußte. Der Patient, ein 11jähriger Knabe, war so unartig oder „nervös“, daß er jede auch noch so sorgsam befestigte Apparatur in wenigen Tagen wieder zerstörte. Dies Verhalten entsprach seiner sonstigen Aufführung, sodaß ihn die Eltern in ein Erziehungsheim fern von Berlin geben mußten. Als letzten, vermutlich aussichtslosen Versuch, gab Simon ihm eine an starken Bändern befestigte Vorbißschiene mit auf den Weg, an die er sich wider Erwarten gewöhnte; im Verlauf eines

Jahres war die Behandlung beendet. Die Abbildung 19 zeigt den Fall vor und nach der Behandlung.

Abb. 19 (nach Simon).

Diese Schienen aus Blech haben den Nachteil eines unhygienischen Verhaltens, da schwer entfernbare Speisereste mitunter zu entzündlichen Erscheinungen an der Gaumenschleimhaut führen. Diesen Nachteil vermeidet die in Amerika sehr gebräuchliche Gitterschiene nach Lowe-Joung, die in Form eines gut zu reinigenden Drahtgitters auf einem von den 1. Molaren getragenen Lingualbogen befestigt ist. (Abb. 20.) Zwei Häkchen

Abb. 20 (nach Simon).

um die Kanten der mittleren Schneidezähne verhüten das Hochbeißen. Bei dieser Anordnung wird gleichzeitig eine andere als die rein vertikale Belastung der oberen Schneidezähne verhindert.

Es sind noch andere zum Teil sehr umfangreiche Vorrichtungen aus Kautschuk angegeben worden, die in besonderen Fällen wohl ihren Dienst tun mögen, aber schon deswegen nicht empfehlenswert sind, weil sie vom Patienten herausgenommen werden können.

Korkhaus gibt eine andere Methode mit dem Lingualbogen als äußerst bewährt an, da er besonders geeignet sei, mit den übrigen Bewegungen die Verkürzung verlängerter Zahngruppen zu erledigen.

„Genau wie beim Außenbogen wird auch beim Lingualbogen die vertikale Elastizität des Bogens, der sonst in der Hauptsache nur als Operationsbasis für die eigentlichen aktiven Federchen dient, ausgenutzt. Uebertragen wird dieser verkürzende Druck durch kleine Auflageschlingen, die sich den Schneidekanten der Frontzähne auflegen. (Abb. 22.) Sie werden

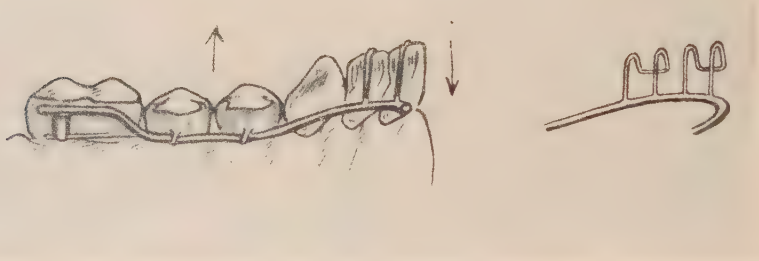

Abb. 22 (nach Korkhaus).

Verkürzung der unteren Schneidezähne und gleichzeitige Verlängerung der Prämolaren mit dem Lingualbogen.

aus dem gleichen Material wie die Fingerfederchen, aus dem 0,5 mm dicken Federdraht, senkrecht an den Hauptbogen gelötet, legen sich mit einer Biegung den Schneidekanten auf und führen wieder zu dem Bogen zurück, sodaß ein Loßbeißen der Federchen unmöglich ist.

In gewissen Fällen können die Auflagereiter auch in Verbindung mit einem Außenbogen verwandt werden. Diese doppelte Methode ist darin begründet, daß lange Zeit wirkende Kräfte

kontinuierlich in Anwendung gebracht werden. Die Kraftübertragung geschieht durch Druck, sodaß Ligaturen oder Vollbänder vermieden werden. In der gleichzeitigen Kombination möglichst vieler verschiedener Zahnbewegungen und in der bewußten Ausnutzung natürlicher funktioneller Kräfte liegt das Prinzip.

In Fällen, in denen die Sachlage den Lingualbogen verbietet, schlägt Korkhaus den Außenbogen nach modernen Behandlungsmethoden im Prinzip als genau so gut vor. Dies kommt dann in Frage, wenn die unteren Frontzähne außer der Verkürzung noch eine andere Bewegung machen sollen, die ihre Lage zum Innenbogen verändert, z. B. eine Protrusionsbewegung. In diesen Fällen übernimmt ein dünner Edelmetallaußenbogen die Aufgabe, die unteren Frontzähne während ihrer Bewegung zu verkürzen; er überträgt seine vertikale Federkraft in gleicher Weise wie der Innenbogen mit Auflageschienen und läßt sich durch Ausbiegen einer V-Schlinge immer wieder den Verschiebungen der Zähne entsprechend nachstellen, ohne daß er an diesen selbst aktiv beteiligt ist. (Abb. 23.)

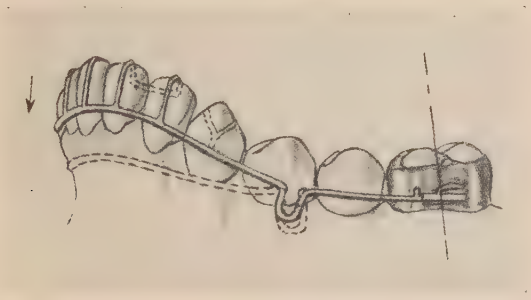

Abb. 23 (nach Korkhaus).
Verkürzung der Frontzähne mit dem Außenbogen.

Die Schlinge, als federnde Kraft, befindet sich kurz vor dem Schloß, als leichter Knick. Die Anwendung möglichst geringer Kräfte ist hier wie immer geboten, da die Verkürzung der Zähne eine sofortige Umordnung der ganzen Alveole erfordert.

Trotz der ganz geringen elastischen Kräfte, die der feindimensionierte Edelmetallbogen ausübt, trotz der körperlichen Befestigung des Lingualschlosses und der auf breiter Kaufläche entgegenwirkenden Artikulationskräfte darf die Frage der „Verankerung“ auch bei den Lingualbogen nicht vernachlässigt werden. Werden die Ankermolaren nicht in ihrem Wider-

stand verstärkt, so kann es leicht geschehen, daß sie mit der Mesialkante verlängert, d. h. distalwärts gekippt werden. Mitunter ist dieses zwar erwünscht, wenn der untere Molar in eine Extraktionslücke vorgekippt war. Hat der Molar dagegen seine normale Lage, so läßt sich die Verankerung stabilisieren durch die Einbeziehung des zweiten Prämolaren, dessen Widerstand sich zu dem des Molaren gesellt, oder aber durch eine distale Lage des Häkchens für die intermaxilläre Ligatur, die häufig zum Ausgleich der mesio-distalen Abweichung Anwendung finden muß. (Abb. 24.)



Abb. 24 (nach Korkhaus).
Reziproke Verankerung: Frontale Verkürzung der distal angreifenden intermaxillären Ligatur.

Auch noch in anderer Weise läßt sich der Widerstand der Molaren ausreichend stabilisieren, wenn nämlich die Verlängerung der verkürzten Prämolaren gleichzeitig in das Programm der Behandlung aufgenommen wird. Sie läßt sich durch die Rückwirkung des gespannten Lingualbogens bewirken, wenn man den Bogen im Häkchen an den umbänderten Prämolaren einspringen läßt. (Abb. 22). So günstig eine derartige reziproke Auswirkung der Apparatur auch ist, so ist doch das Ergebnis

wegen der kurzen Strecke, auf die der Bogen wirken kann, meist wenig ergiebig. Dies mag der Grund sein, daß man neuerdings wieder die früher schon von Kingsley benutzte Aufbißschiene wieder aufgegriffen hat. Der ganze Kaudruck wird hierbei auf die Vorderzähne gelegt, sodaß sich die Seitenzähne infolge Entlastung verlängern können. Dieselbe Methode befolgt das Prinzip des Lowe-Young'schen Aufbißgitters, das bereits früher beschrieben wurde. (Abb. 20.)

Gleichzeitig mit der Verkürzung der Frontzahngruppen mittels einer Aufbißfläche am Lingualbogen kann man auch die Verlängerung der aus der Okklusion ausgeschalteten Seitenzähne etwas intensiver betreiben, wenn man vom Molaren aus mit kleinen Federchen einwirkt. Gummizüge vom oberen Molaren zum unteren wirken der verkürzenden Tendenz der feinen Federchen entgegen und spannen die Federchen durch Annäherung der Molaren immer wieder aufs neue, während die dem ganzen Kaudruck ausgesetzten Frontzähne sich verkürzen. (Abb. 25.)

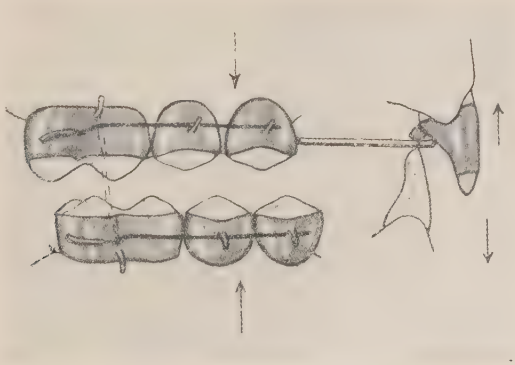

Abb. 25 (nach Korkhaus).

Gleichzeitige frontale Verkürzung und Verlängerung der Seitenzähne.

Da die zu niedrige Bißhöhe der Seitenzähne bei tiefem Biß eine große Rolle spielt, ist die prophylaktische Bestrebung, durch Aufbißkappen auf den Milchmolaren dem durchbrechenden ersten Molaren zu einer günstigen Einstellung und zur vollen Kronenhöhe zu verhelfen, nicht zu verwerfen. Durch eine derartige Bißsperrung werden die Verhältnisse im fron-

talen Gebiet gebessert, zu mindest die sonst immer fortschreitende Verschlimmerung aufgehalten. Bei Kippung der oberen Frontzähne nach innen muß natürlich auch diese angegangen werden. Zielinsky gibt eine Methode an, die dazu besonders geeignet ist, da durch die Konstruktion nur zarte Kräfte in Anwendung kommen. (Abb. 26.)



Abb. 26 (nach Korkhaus).

Linguale Wurzelbewegung nach Zielinsky.

Trotzdem der Lingualbogen nicht in allen Fällen zu verwenden ist, bleibt er unter den orthodontischen Hilfsmitteln zur Behandlung des tiefen Bisses eines der wichtigsten. Er zeichnet sich besonders durch das Einsparen der Ligaturen aus. Das weitaus wichtigste ist jedoch bei der von Korkhaus angegebenen Apparatur die kombinierte Wirkung möglichst zarter Kräfte.

Was die Retention nach beseitigtem tiefen Biß anbelangt, so werden vielfach besondere Vorkehrungen dann überflüssig sein, wenn die Verkürzung der Vorderzähne sehr langsam vorgenommen und der Normalzustand des ganzen Gebisses gut hergestellt worden ist. Dennoch ist es meistens vorsichtig, wenigstens einige Monate hindurch eine besondere Retention anzubringen. Simon bevorzugt für diesen Zweck den von Hawley angegebenen Kautschukapparat in Abb. 27. Die Herausnehmbarkeit durch den Patienten ist in diesem Falle kein so großer Gefahrenpunkt, weil der Apparat keine zwangsmäßigen, dem Patienten lästigen Veränderungen schafft, sondern nur einen bereits eingetretenen Gewöhnungszustand aufrecht erhält.“

Abb. 27 (nach Simon).

Als Apparat für die Retention sehr geeignet ist besonders die „Intermaxilläre Molarenretention". Sie kommt für die Angle'schen Klassen II und III in Frage, da sie normale mesiodistale Beziehungen aufrecht erhalten soll. Die Retentionsvorrichtung besteht aus einem starken Sporne, der an einem unteren umbänderten Molaren befestigt ist. Im Oberkiefer befindet sich an dem entsprechenden Molaren ein an einem Band angebrachtes Metallplättchen. Beim Schließen des Kiefers gleitet der Sporn vorne an dem Plättchen entlang und läßt daher nur normale Okklusion zu. Dies wäre die Apparatur für Klasse II. Da bei Klasse III die Bewegungen der Kiefer in entgegengesetztem Sinne wirken, wird die Apparatur zwar auf den gleichen Molaren verankert, jedoch mit reziproker Krafteinwirkung. Der Sporn, im Unterkiefer verankert, gleitet hinter dem im Oberkiefer befestigten Plättchen entlang, sodaß eine Bewegung des Unterkiefers nach vorn gehemmt wird.

Für sehr rasch regulierte Fälle und solche, bei denen das Kieferwachstum nicht abgeschlossen ist, bei denen also noch gewaltige Gewebsveränderungen zu erwarten sind, empfiehlt sich besonders der „Working Retainer" nach Angle. Er ist auch besonders in Fällen angezeigt, bei denen z. B. Frontzähne während der Regulierung starke Bewegungen durchmachten. Durch ihn lassen sich auch noch Zähne bewegen, die noch keinen normalen Neigungswinkel eingenommen haben.

Angle machte dabei die Wahrnehmung, daß trophische Reize sich auf den Alveolarfortsatz übertragen, die Gewebsverände-

rungen beschleunigen und rasch relativ normale Verhältnisse herbeiführen. Er erzielte in kurzer Zeit eine rasche Entwicklung des Alveolarfortsatzes in gewünschter Richtung. Die Herstellung des Apparates gestaltet sich folgendermaßen:

Sämtliche Zähne, bei denen Rezidive zu erwarten sind, oder aber auf die ein trophischer Reiz ausgeübt werden soll, werden mit Vollbändern versehen. Auf beiden Seiten des Kiefers wird ein Molar mit Klammerbändern versehen. In die Röhrchen wird ein Bogen mit Gewinden eingeführt. Die Bänder der zu bewegenden Zähne werden mit Röhrchen versehen, die labial, parallel zur Zahnachse verlaufen. Der Bogen wird so mit Spornen versehen, daß sie bei eingesetztem Apparat in diese Röhrchen passen. Es lassen sich durch Nachbiegen der Sporne Bewegungen der Zähne bezüglich der Neigung ausführen; durch Anziehen oder Lockern der Muttern vor den Röhrchen der Ankerbänder können die Zahnkronen nach labial oder lingual bewegt werden. Schließlich lassen sich Zähne verlängern und verkürzen, je nachdem man die Federkraft des Bogens nach oben oder unten wirken läßt. Der Apparat läßt sich bei einigermaßen günstigen Verhältnissen auch lingual anbringen und zwar im Ober- wie im Unterkiefer.

Ueber die Dauer der Retention veröffentlicht Mc. Coys folgendes: „Die Zeitperiode, während welcher Retentionsapparate angewendet werden müssen, variiert sehr für verschiedene Fälle und kann einen Zeitraum von wenigen Wochen bis zu einem Jahr oder mehr umfassen. Es kann keine bestimmte Regel betreffs der Zeitperiode angegeben werden. Es kann indessen ruhig angenommen werden, daß eine solche mechanische Stütze nötig ist, bis Grund vorhanden ist, anzunehmen, daß die erst vor kurzem versetzten Zähne und modifizierten Zahnbögen, was die Funktion anbelangt, in Harmonie mit allen den Kräften gekommen sind, denen sie ausgesetzt sind. Danach muß jedoch der Fall unter genauer Beobachtung sein, und wenn sich ungünstige Veränderungen zeigen, müssen die Apparate wieder angelegt werden."

*

Zum Schlusse sei mir noch gestattet, meinem hochverehrten Lehrer, Herrn Prof. Dr. G r e v e für die Ueberlassung dieser Arbeit, sowie für die während ihrer Ausführung in gütiger Weise erteilten Ratschläge herzlichst zu danken.

LITERATUR-VERZEICHNIS.

Dental-Cosmos. Juni 1928.

Zahnärztliche Rundschau. Nr. 25, 1929.

Deutsche zahnärztliche Wochenschrift. Nr. 12, 1929.

Zeitschrift für zahnärztliche Orthopädie. Jahrgang 1927, 1928 und 1929. 1927, Heft 2/3. 1928, Heft 5/6. 1929, Heft 1, 2, 3.

Die Fortschritte der Zahnheilkunde von Dr. Jul. Misch. Bd. 4. 2. Teil.

Svensk Tandläkare Tidskrift Nr. XIX. S. 325 von 1926.

„Ein Fall von orthodontischer Prothetik bei einem 41 jährigen Manne.“ Diss. Kiel 1921. Dr. Lachmann.

Edw. H. Angle: „Die Okklusionsanomalien der Zähne.“

LEBENSLAUF.

Am 29. Januar 1901 wurde ich als Sohn des Großkaufmannes Eduard Moog und dessen Ehefrau Anna, geb. Gminder geboren. Ich besuchte die Volksschule und Realschule zu Zweibrücken und absolvierte 1920 die Kreisoberrealschule zu Kaiserslautern.

Von 1920 bis 1922 war ich als Bankbeamter tätig. 1922 bis 1925 studierte ich Nationalökonomie, von 1925 bis 1929 Zahnmedizin. Mein Studium erledigte ich in Erlangen, mit Ausnahme des SS. 1928, das ich in Heidelberg verbrachte. 1929 erhielt ich Approbation als Zahnarzt. Nach dieser Zeit war ich als Assistent an der Zahnklinik Erlangen tätig.